HJK HOLISTIK JURNAL KESEHATAN
ISSN 1978-3337 (Print)
ISSN 2620-7478 (Online)
DOI: 10.33024

Nomor: 79/E/KPT/2023

INFORMASI ARTIKEL
Received: January, 30, 2026
Revised: June, 02, 2026
Available online: June, 05, 2026
at: https://e-jurnal.iphorr.com/index.php/hjk

Perbedaan karakteristik klinis vertigo sentral dan perifer sebagai tantangan diagnosis di layanan primer: *A literature review*

Andi Fahira Chaidir*, Achmad Harun Muchsin, Mila Habiba, Erni Pancawati, Samsi Mesi

Fakultas Kedokteran, Universitas Muslim Indonesia
Korespondensi penulis: Andi Fahira Chaidir. *Email: iraachaidir@gmail.com

Abstract

Background: Vertigo is a common complaint in primary care and is characterized by a false sensation that the body or environment is spinning due to vestibular system dysfunction. Clinically, vertigo is divided into central vertigo, which originates from lesions in the brainstem or cerebellum, and peripheral vertigo, which is caused by disorders of the inner ear or vestibular nerve. Differentiating between these two types of vertigo is crucial because central vertigo can be a sign of serious neurological disorders such as posterior circulation stroke.
Purpose: To determine the differences in clinical characteristics of central and peripheral vertigo as a diagnostic challenge in primary care.
Method: A literature review was used to compare the clinical characteristics of central and peripheral vertigo, a diagnostic challenge in primary care. Relevant articles published between 2015 and 2025 were obtained through searches of scientific databases such as PubMed, Google Scholar, and ScienceDirect. Data were analyzed narratively through a review and synthesis of relevant literature.
Results: Peripheral vertigo is generally characterized by sudden onset, short duration, triggered by changes in head position, and accompanied by horizontal or unidirectional rotatory nystagmus. It may also be accompanied by tinnitus or hearing loss. In contrast, central vertigo has more persistent or persistent symptoms, is not affected by head position, is accompanied by vertical or multidirectional nystagmus that does not resolve with visual fixation, and is accompanied by neurological signs such as diplopia, ataxia, or dysarthria. The head impulse test (HIT) is usually abnormal in peripheral vertigo, while the results are normal in central vertigo. A positive skew deviation and test of skew are characteristic signs of central vertigo.
Conclusion: Central and peripheral vertigo have distinct clinical characteristics and can serve as important guidelines for establishing a diagnosis in primary care. Bedside clinical examination, particularly the HINTS and Dix-Hallpike tests, has high diagnostic value in differentiating the two, thus reducing the rate of misdiagnosis, reducing the need for unnecessary imaging tests, and expediting the treatment of potentially fatal central vertigo.

Keywords: Central Vertigo; Clinical Characteristics; Peripheral Vertigo; Primary Care.

Pendahuluan: Vertigo merupakan keluhan yang sering dijumpai di layanan primer dan ditandai oleh sensasi palsu seolah-olah tubuh atau lingkungan berputar akibat disfungsi sistem vestibular. Secara klinis, vertigo dibedakan menjadi vertigo sentral yang berasal dari lesi pada batang otak atau serebelum dan vertigo perifer yang disebabkan oleh gangguan pada telinga dalam atau saraf vestibular. Pembedaan kedua jenis vertigo ini sangat penting karena vertigo sentral dapat menjadi tanda penyakit neurologis serius seperti stroke sirkulasi posterior.

DOI: https://doi.org/10.33024/hjk.v20i3.2433

Tujuan: Untuk mengetahui perbedaan karakteristik klinis vertigo sentral dan perifer sebagai tantangan diagnosis dilayanan primer

Metode: Menggunakan desain *literature review* untuk membandingkan karakteristik klinis vertigo sentral dan perifer. Artikel yang relevan dipublikasikan pada tahun 2015–2025 dan diperoleh melalui penelusuran basis data ilmiah seperti PubMed, Google Scholar, dan ScienceDirect. Data dianalisis secara naratif melalui proses telaah dan sintesis literatur yang relevan.

Hasil: Menunjukan bahwa vertigo perifer umumnya ditandai dengan onset mendadak, durasi singkat, dipicu oleh perubahan posisi kepala, dan disertai nistagmus horizontal atau rotatorik satu arah, serta dapat disertai tinnitus atau gangguan pendengaran. Sebaliknya, vertigo sentral memiliki gejala yang lebih lama atau menetap, tidak dipengaruhi oleh posisi kepala, disertai nistagmus vertikal atau multidireksional yang tidak hilang dengan fiksasi visual, serta adanya tanda neurologis seperti diplopia, ataksia, atau disartria. Pemeriksaan *head impulse test* (HIT) biasanya abnormal pada vertigo perifer, sedangkan pada vertigo sentral hasilnya normal. *Positivitas skew deviation* dan *test of skew* menjadi tanda khas vertigo sentral.

Simpulan: Vertigo sentral dan perifer memiliki perbedaan karakteristik klinis yang jelas dan dapat dijadikan pedoman penting dalam penegakan diagnosis di layanan primer. Pemeriksaan klinis ditempat tidur pasien terutama tes HINTS dan *Dix-Hallpike* memiliki nilai diagnostik tinggi dalam membedakan keduanya, sehingga dapat menekan angka salah diagnosis, mengurangi kebutuhan pemeriksaan pencitraan yang tidak perlu, dan mempercepat penanganan vertigo sentral yang berpotensi fatal.

Kata Kunci: Karakteristik Klinis; Layanan Primer; Vertigo Sentral; Vertigo Perifer.

PENDAHULUAN

Vertigo merupakan salah satu keluhan tersering dalam praktik kedokteran, khususnya dilayanan primer. Secara global, vertigo menyumbang sekitar 4–7% dari seluruh kunjungan pasien ke fasilitas kesehatan, dan lebih dari 20% individu lanjut usia pernah mengalami episode vertigo setidaknya sekali dalam hidupnya (Ardiani, Yudhiono, Nikmawati, & Gani, 2024; Rogers, Noel, & Garcia, 2023). Di Indonesia, data riset kesehatan dasar (Riskesdas) juga menunjukkan bahwa gangguan keseimbangan dan pusing berputar termasuk dalam lima besar keluhan neurologis yang paling sering dilaporkan, terutama pada kelompok usia produktif dan lanjut usia (Familah, Arifin, Muchsin, & Rachman, 2024). Kondisi ini tidak hanya menurunkan kualitas hidup, tetapi juga meningkatkan risiko jatuh dan cedera sekunder, terutama pada pasien usia lanjut (Bouslama, Kuo, Monteiro, Lim, Turner, Raygor, & Siddiqui, 2023; Rama, Ni, Triningsih, & Burlian, 2023).

Secara patofisiologis, vertigo dibagi menjadi dua kelompok besar, yaitu vertigo perifer dan vertigo sentral. Vertigo perifer disebabkan oleh gangguan pada sistem vestibular di telinga dalam, seperti *benign paroxysmal positional vertigo* (BPPV), *neuronitis vestibular*, atau penyakit *Ménière*, sedangkan vertigo sentral disebabkan oleh kelainan pada sistem saraf pusat, khususnya batang otak atau serebelum (Coyle, 2021). Selain itu faktor-faktor lain seperti adanya penyakit penyerta seperti stroke dapat menjadi faktor risiko terjadinya vertigo [Correia, Meyer, & Odier, 2024; Dlugaiczyk, Lempert, Lopez-Escamez, Teggi, von Brevern, & Bisdorff, 2021). Pembedaan antara keduanya memiliki nilai klinis yang sangat penting karena vertigo sentral dapat menandakan adanya kondisi serius seperti stroke vertebrobasilar, tumor, atau proses demielinasi (Domínguez-Durán, Mármol-Szombathy, Palmero-Olmo, Nogales-Nieves, López-Urbano, Palomo-Sánchez, & Sánchez-Gómez, 2021).

Tantangan utama dalam praktik klinik dilayanan primer adalah keterbatasan fasilitas diagnostik, seperti MRI atau CT-scan, yang berperan penting dalam memastikan penyebab vertigo sentral (Dy & Freeman, 2025; Sudhakar, 2025). Banyak kasus vertigo sentral pada tahap awal menunjukkan gejala yang menyerupai vertigo perifer, seperti sensasi berputar dan mual, sehingga berpotensi menimbulkan salah diagnosis. Penelitian menunjukkan bahwa sekitar 25–35% kasus vertigo sentral awalnya salah diklasifikasikan sebagai vertigo perifer, yang dapat menyebabkan keterlambatan terapi dan meningkatkan risiko morbiditas maupun mortalitas (Fracica, Hale, & Gold, 2022).

Manuver Dix–Hallpike digunakan untuk mengevaluasi *benign paroxysmal positional vertigo* (BPPV) dengan memprovokasi vertigo dan nistagmus khas akibat perpindahan otokonium, dimana pada vertigo perifer biasanya ditemukan latensi singkat, nistagmus unidireksional yang *fatigable*, dan durasi gejala yang pendek, sedangkan temuan seperti nistagmus tanpa latensi, persisten, vertikal, atau

Andi Fahira Chaidir*, Achmad Harun Muchsin, Mila Habiba, Erni Pancawati, Samsi Mesi

Fakultas Kedokteran, Universitas Muslim Indonesia
Korespondensi penulis: Andi Fahira Chaidir. *Email: iraachaidir@gmail.com

DOI: https://doi.org/10.33024/hjk.v20i3.2433

berubah arah mengarah pada vertigo sentral. Oleh karena itu, pemeriksaan neurologis cepat dan terfokus sangat penting untuk mendeteksi keterlibatan batang otak, termasuk tanda sindrom Horner dan defisit neurologis lain seperti diplopia, disartria, disfagia, atau ataksia. Pada pasien dengan kecurigaan vertigo sentral atau *acute vestibular syndrome*, uji HINTS harus dilakukan, yang meliputi *Head Impulse test,* penilaian *nystagmus*, dan *test of skew*, karena satu saja temuan yang mengarah ke sentral sudah cukup untuk mencurigai stroke sirkulasi posterior dan pemeriksaan ini terbukti sangat sensitif dalam membedakan vertigo perifer dan sentral (Fracica et al., 2022).

Upaya untuk mengatasi hal tersebut, dokter di layanan primer perlu memiliki kemampuan klinis yang baik dalam membedakan kedua jenis vertigo melalui anamnesis dan pemeriksaan fisik sederhana. Pemeriksaan *head impulse, nystagmus, and test of skew* (HINTS) terbukti memiliki sensitivitas tinggi dalam mendeteksi vertigo sentral dan bahkan dapat lebih akurat daripada MRI pada 24 jam pertama onset gejala (Gerlier, Hoarau, Fels, Vitaux, Mousset, Farhat, & Ganansia, 2021). Pemahaman yang mendalam mengenai karakteristik klinis vertigo sentral dan perifer menjadi kunci utama dalam menegakkan diagnosis dini, menentukan kebutuhan rujukan, dan meningkatkan keselamatan pasien (Gupta, Gupta, & Gupta, 2021; Zhao, Xu, Chen, Shi, Liu, Wang, & Wan, 2025).

METODE

Penelitian tinjauan pustaka (*literature review*) dengan pendekatan deskriptif-analitik yang bertujuan menelaah perbedaan karakteristik klinis antara vertigo sentral dan perifer sebagai tantangan diagnosis di layanan primer. Pencarian literatur dilakukan secara daring melalui basis data ilmiah *PubMed, Google Scholar, ScienceDirect, SpringerLink, ResearchGate, dan ProQuest*, dengan rentang publikasi tahun 2015–2025. Kata kunci yang digunakan meliputi: "vertigo", "*central vertigo*", "*peripheral vertigo*", "HINTS *test*", "*clinical characteristics*", dan "*primary care*".

Kriteria inklusi dalam penelitian ini adalah artikel yang membahas karakteristik klinis vertigo sentral dan perifer, pendekatan diagnosis di layanan primer, serta artikel berbahasa Indonesia atau Inggris yang tersedia dalam bentuk full text. Sementara itu, artikel yang tidak relevan dengan topik, tidak lengkap, atau tidak memiliki data klinis yang memadai dikeluarkan dari analisis.

Proses seleksi dilakukan melalui empat tahap yaitu penyaringan judul dan kata kunci, telaah abstrak, telaah isi lengkap, dan seleksi akhir berdasarkan kriteria inklusi. Artikel yang memenuhi kriteria dianalisis secara naratif tematik melalui proses *summarize, synthesize, compare, contrast*, dan *criticize* untuk menilai konsistensi temuan antar studi dan mengidentifikasi celah penelitian yang masih ada.

Data yang dikumpulkan diklasifikasikan berdasarkan aspek klinis vertigo meliputi onset, durasi, pemicu, pola nistagmus, gejala neurologis penyerta, hasil pemeriksaan HINTS, dan gangguan pendengaran guna menilai perbedaan utama antara vertigo sentral dan perifer. Artikel yang memenuhi kriteria diinterpretasikan secara deskriptif untuk menarik kesimpulan yang relevan dengan praktik diagnosis vertigo di layanan primer.

Andi Fahira Chaidir*, Achmad Harun Muchsin, Mila Habiba, Erni Pancawati, Samsi Mesi

Fakultas Kedokteran, Universitas Muslim Indonesia
Korespondensi penulis: Andi Fahira Chaidir. *Email: iraachaidir@gmail.com

DOI: https://doi.org/10.33024/hjk.v20i3.2433

HASIL

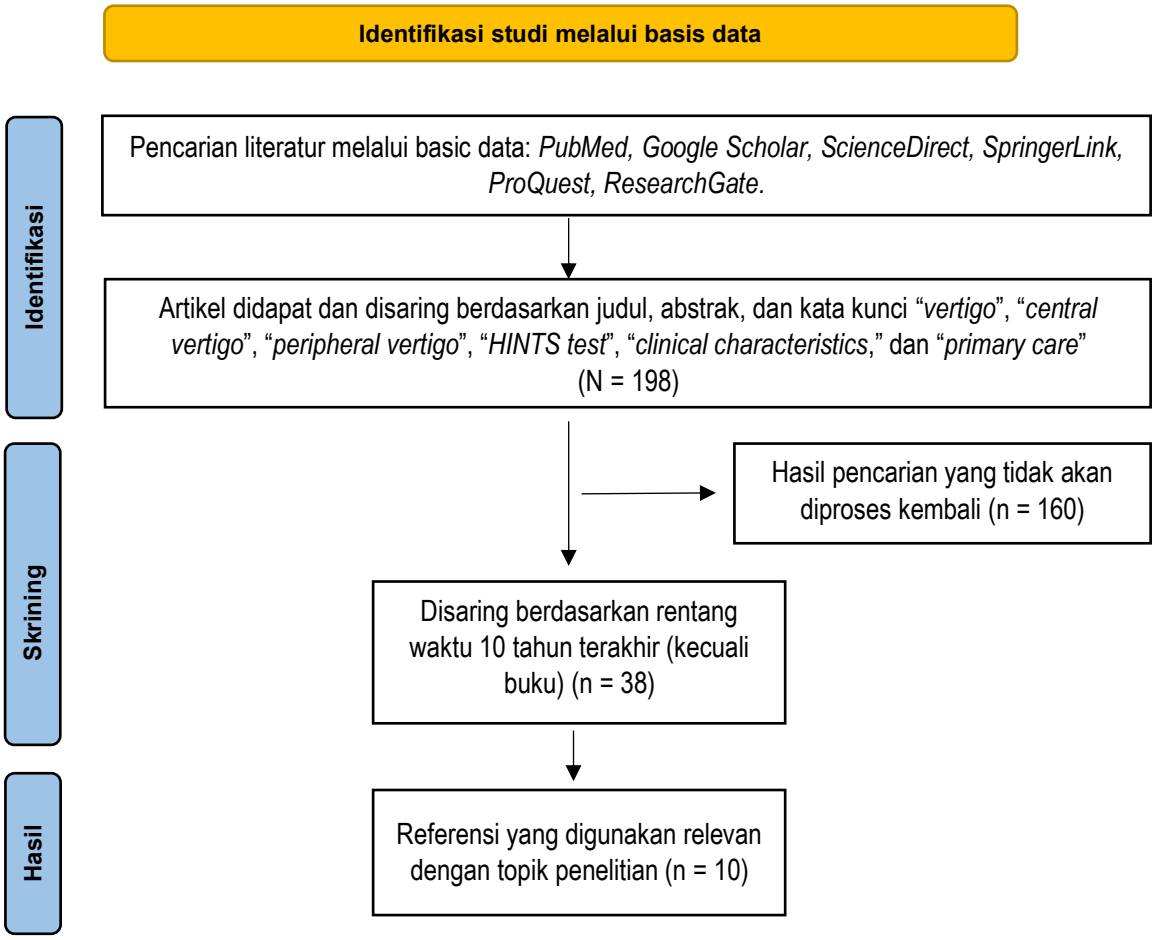

Gambar Diagram Alir PRISMA

Andi Fahira Chaidir*, Achmad Harun Muchsin, Mila Habiba, Erni Pancawati, Samsi Mesi

Fakultas Kedokteran, Universitas Muslim Indonesia
Korespondensi penulis: Andi Fahira Chaidir. *Email: iraachaidir@gmail.com

DOI: https://doi.org/10.33024/hjk.v20i3.2433

Tabel Hasil Pemetaan Data Artikel

(Penulis)(Negara)	Tujuan	Metode	Hasil
(Dlugaiczyk et al., 2021) (Jepang)	Mengkarakterisasi secara sistematis gambaran klinis dari pasien dengan *recurrent vestibular symptoms not otherwise specified (RVS-NOS) (Vertigo central)* serta membandingkannya dengan MD dan VM (Vertigo perifer).	Penelitian ini menggunakan desain studi potong lintang *(cross-sectional study)* yang dilakukan secara internasional dan *multi-center* artinya penelitian dilakukan di beberapa pusat atau rumah sakit di berbagai negara pada waktu yang bersamaan.	Pasien dengan *recurrent vestibular symptom not otherwise specified* (RVS-NOS) menunjukkan gejala klinis vertigo berulang yang tidak memenuhi kriteria diagnostik *Menière's disease* maupun *vestibular migraine*. Secara umum, pola gejala RVS-NOS lebih menyerupai *vestibular migraine* (vertigo sentral). Pasien mengalami serangan vertigo dengan durasi bervariasi, mulai dari beberapa menit hingga tiga hari, dan intensitas yang cenderung lebih ringan dibandingkan kedua penyakit tersebut. Gejala klinis yang ditemukan pada pasien RVS-NOS (vertigo sentral) meliputi: 1. Vertigo akibat perubahan posisi kepala atau gerakan kepala mendadak 2. Vertigo saat berdiri tiba-tiba (*orthostatic vertigo*) 3. Mual dan ketidakseimbangan ringan 4. Kadang disertai tinnitus atau rasa penuh pada telinga (*aural fullness*) 5. Sakit kepala ringan tanpa riwayat migrain 6. Tidak ditemukan gangguan pendengaran yang jelas Pola gejala yang tidak khas perifer dan lebih menyerupai gangguan pada sistem saraf pusat menunjukkan bahwa RVS-NOS lebih cenderung termasuk dalam vertigo sentral (*central vertigo*).
(Gupta et al., 2023) (India)	Untuk menjelaskan dan menekankan pentingnya pendekatan klinis dalam membedakan vertigo sentral dan vertigo perifer di unit gawat darurat (UGD).	Pendekatan diagnostik klinis terhadap pasien vertigo di ruang gawat darurat, bukan penelitian eksperimental atau observasional.	Artikel menjelaskan bahwa membedakan vertigo perifer dan vertigo sentral sangat penting karena perbedaan implikasi klinisnya: 1. Ciri Vertigo Perifer a. Biasanya dipicu oleh perubahan posisi kepala (misalnya saat berbaring atau bangun). b. Durasi serangan pendek, bisa detik hingga menit. c. Nistagmus (gerakan bola mata tak terkendali) bersifat horizontal atau rotatorik, dan berkurang bila pandangan difiksasikan. d. Dapat disertai tinnitus, rasa penuh di telinga, atau gangguan pendengaran. e. Contoh: BPPV, *vestibular neuritis, Menière's disease.* 2. Ciri Vertigo Sentral a. Tidak tergantung posisi kepala. b. Durasi lebih lama atau menetap. c. Nistagmus vertikal atau multidireksional, tidak berkurang dengan fiksasi pandangan.

Andi Fahira Chaidir*, Achmad Harun Muchsin, Mila Habiba, Erni Pancawati, Samsi Mesi

Fakultas Kedokteran, Universitas Muslim Indonesia
Korespondensi penulis: Andi Fahira Chaidir. *Email: iraachaidir@gmail.com

DOI: https://doi.org/10.33024/hjk.v20i3.2433

			d. Tidak ada gangguan pendengaran, tapi sering disertai gejala neurologis lain seperti diplopia, disartria, atau ataksia. e. Contoh: Stroke batang otak, *multiple sclerosis, vestibular migraine*.
(Pikatan et al.,2022) (Indonesia)	Untuk menjelaskan pendekatan klinis dalam menegakkan diagnosis gangguan vestibular dengan cara yang lebih akurat dibandingkan pemeriksaan radiologis. Jurnal ini juga memperkenalkan klasifikasi baru vestibular syndrome untuk membantu dokter membedakan penyebab (etiologi) vertigo dengan lebih tepat dan seragam.	Metode yang digunakan adalah tinjauan literatur (*review article*) yang membahas berbagai penelitian dan pendekatan klinis terhadap diagnosis vertigo atau gangguan vestibular.	1. Vertigo Sentral (*Central Vertigo*) Gejala klinis yang mengarah ke vertigo sentral ditunjukkan pada beberapa kondisi berikut: a. Biasanya muncul pada *acute vestibular syndrome* (AVS) dengan lesi di batang otak atau *cerebellum* (stroke, tumor, atau lesi sentral lainnya). b. Nistagmus bidirectional atau vertikal, tidak hilang dengan fiksasi pandangan. c. Tes HINTS positif untuk sentral: - *Head impulse* test normal (tidak ada saccade). - *Bidirectional nystagmus*. - *Test of skew* positif (*refixation* pada mata). d. Disertai gejala neurologis lain seperti diplopia, disartria, ataksia, atau kelemahan ekstremitas. e. Tidak membaik dengan manuver posisi seperti *Dix-Hallpike*. f. Pada *chronic vestibular syndrome* (CVS), gejalanya bisa berupa pusing kronis, gangguan keseimbangan lama, atau PPPD (*persistent postural-perceptual dizziness*). g. VOR dan VSR terganggu karena disfungsi pusat di batang otak atau *cerebellum.* 2. Vertigo Perifer (*Peripheral Vertigo*) Gejala klinis yang mengarah ke vertigo perifer mencakup: a. Biasanya muncul pada *episodic vestibular syndrome* (EVS) atau AVS yang disebabkan oleh kelainan perifer seperti neuritis vestibularis, BPPV, atau penyakit *Meniere.* b. Nistagmus horizontal atau rotatorik, berkurang saat fiksasi pandangan. c. *Head impulse test* positif (ada saccade) menandakan gangguan pada saraf vestibular. d. Tidak ada gejala neurologis tambahan. e. BPPV: vertigo muncul saat perubahan posisi kepala, durasi singkat (detik), hasil *Dix-Hallpike* positif dengan nistagmus khas perifer. f. *Meniere's disease*: vertigo disertai tinnitus, *fullness* telinga, dan gangguan pendengaran sensorineural reversibel dengan durasi 20 menit–12 jam. g. *Vestibular neuritis*: vertigo hebat terus-menerus selama beberapa hari tanpa gangguan pendengaran. h. VOR terganggu, tapi fungsi pusat (*cerebellum* dan batang otak) normal.

Andi Fahira Chaidir*, Achmad Harun Muchsin, Mila Habiba, Erni Pancawati, Samsi Mesi

Fakultas Kedokteran, Universitas Muslim Indonesia
Korespondensi penulis: Andi Fahira Chaidir. *Email: iraachaidir@gmail.com

DOI: https://doi.org/10.33024/hjk.v20i3.2433

(Kesici & Kaplan, 2024) (Turki)	Untuk mengevaluasi karakteristik klinis dan temuan vestibular pada pasien dengan *vestibular migraine* (VM).	Observasional retrospektif, melibatkan 141 pasien dengan total 258 episode vertigo yang dikaitkan dengan *vestibular migraine*.	1. Vertigo Sentral (*Central Vertigo*) a. Ditemukan pada pasien dengan tanda okular sentral, gangguan VOR dengan *gain* normal tetapi *saccade* patologis, serta variasi gejala antar serangan. b. Mengindikasikan disfungsi pada jalur vestibulo-okular di batang otak atau serebelum. c. Sering kali tidak selalu disertai sakit kepala klasik migrain, namun ada gejala kepala berat, *visual disturbance*, dan *intolerance* terhadap gerakan. 2. Vertigo Perifer (*Peripheral Vertigo*) a. Ditemukan pada sebagian kecil kasus dengan VOR gain rendah dan saccade refiksasi, menandakan gangguan pada nukleus atau saraf vestibular perifer. b. Namun, kasus ini lebih sedikit dibandingkan gangguan sentral.
(Tarnutzer & Edlow, 2023) (Swiss)	Meninjau berbagai algoritma pemeriksaan klinis di tempat tidur (*bedside*) untuk menegakkan diagnosis vertigo akut, serta membandingkan akurasi diagnostik dari berbagai pendekatan tersebut dengan pencitraan MRI awal.	Menulis melakukan tinjauan literatur (*review article*) terhadap berbagai algoritma diagnosis bedside seperti HINTS+, STANDING, ABCD2, PCI score, dan TriAGe+ score.	Pendekatan yang menggabungkan anamnesis terstruktur dan pemeriksaan tanda okular halus (*oculomotor signs*) menunjukkan akurasi diagnostik tertinggi. Beberapa poin penting hasilnya antara lain: 1. HINTS+ dan STANDING terbukti lebih akurat dalam mendeteksi stroke akut dibandingkan MRI DWI dalam 24–48 jam pertama. 2. Namun, kedua metode ini membutuhkan pelatihan khusus tingkat menengah agar hasilnya optimal. 3. Algoritma lain seperti ABCD2, PCI, dan TriAGe+ lebih mudah digunakan, tetapi memiliki akurasi diagnostik lebih rendah. 4. Penulis menekankan pentingnya pelatihan klinisi garis depan dalam teknik HINTS+ atau STANDING untuk meningkatkan ketepatan diagnosis dan mengurangi penggunaan MRI yang tidak perlu.
(Fracica et al., 2022) (USA)	Menjelaskan pemeriksaan klinis tambahan yang dapat membantu membedakan vertigo perifer dan sentral serta menentukan lokasi lesi pada pasien dengan *acute*	Artikel ini merupakan tinjauan literatur (review article) yang menelaah berbagai temuan okulomotor tambahan di luar pemeriksaan HINTS+, serta meninjau struktur neuroanatomi batang otak dan	1. Gejala Klinis Vertigo Sentral (*Central Vertigo*) Penulis menjelaskan bahwa banyak temuan okulomotor tambahan (*beyond* HINTS) dapat membantu mengenali lesi sentral pada batang otak atau serebelum, terutama bila tidak ada nistagmus spontan. Ciri khasnya meliputi: a. Abnormalitas *saccades* seperti *ocular lateropulsion* atau *hypermetria* (gerakan mata terlalu jauh) menunjukkan gangguan di *cerebellar hemisphere* atau *flocculus*.

Andi Fahira Chaidir*, Achmad Harun Muchsin, Mila Habiba, Erni Pancawati, Samsi Mesi

Fakultas Kedokteran, Universitas Muslim Indonesia
Korespondensi penulis: Andi Fahira Chaidir. *Email: iraachaidir@gmail.com

DOI: https://doi.org/10.33024/hjk.v20i3.2433

	vestibular syndrome (AVS).	serebelum yang berperan dalam timbulnya AVS.	b. *Smooth pursuit abnormal* (gerakan mata halus tidak lancar atau terputus-putus), menandakan lesi sentral pada *cerebellum* atau pons. c. *Skew deviation* (deviasi vertikal asimetris antara kedua mata) dan *ocular tilt reaction* menandakan gangguan otolith sentral. d. *Head-shaking nystagmus* dengan arah vertikal atau berganti arah (*direction-changing*) mengarah ke lesi batang otak atau serebelum. e. *Positional nystagmus* atipikal (misalnya vertikal atau tidak sesuai posisi kanal) mengindikasikan *central paroxysmal* positional vertigo (CPPV). f. Lateropulsion tubuh atau pandangan (*ocular/body lateropulsion*) juga menjadi tanda khas gangguan pada pons lateral atau medulla. g. Pasien sering mengalami ketidakseimbangan berat, disartria, atau ataksia trunkal, yang tidak ditemukan pada vertigo perifer 2. Gejala Klinis Vertigo Perifer (*Peripheral Vertigo*) a. Biasanya disebabkan oleh disfungsi labirin atau saraf vestibular. b. *Head impulse test abnormal* (adanya *saccade* refiksasi). c. Nistagmus horizontal-rotatorik tunggal, arah tetap, dan berkurang dengan fiksasi pandangan. d. *Positional nystagmus* khas sesuai kanal yang terlibat (misalnya, *nistagmus torsional-geotropik* pada BPPV posterior canal). e. Tidak ada *skew deviation* atau *ocular tilt reaction*. f. Tidak disertai gejala neurologis tambahan (seperti ataksia atau diplopia). g. *Head-shaking* nystagmus bila ada, arah tetap dan konsisten.
(Musat et al., 2025) (Swiss)	Menjelaskan peran dan keterbatasan pemeriksaan pencitraan (CT dan MRI) dalam menegakkan diagnosis gangguan vestibular perifer.	Penelitian ini menggunakan desain tinjauan naratif (*narrative review*) yang bertujuan untuk mengkaji kontribusi serta keterbatasan pemeriksaan pencitraan dalam diagnosis gangguan vestibular perifer.	1. *Benign Paroxysmal Positional Vertigo* (BPPV) a. Vertigo berputar tiba-tiba dan singkat (detik-menit). b. Dipicu oleh perubahan posisi kepala (misalnya saat menunduk atau berbaring). c. Nistagmus horizontal atau rotatorik sesuai kanal yang terlibat. d. Tidak disertai gangguan pendengaran atau gejala neurologis. 2. *Vestibular Neuritis* a. Vertigo berat terus-menerus selama beberapa hari. b. Nistagmus spontan ke arah sisi sehat. c. Gangguan keseimbangan berat, sulit berdiri atau berjalan. d. Tanpa gangguan pendengaran atau tinnitus.

Andi Fahira Chaidir*, Achmad Harun Muchsin, Mila Habiba, Erni Pancawati, Samsi Mesi

Fakultas Kedokteran, Universitas Muslim Indonesia
Korespondensi penulis: Andi Fahira Chaidir. *Email: iraachaidir@gmail.com

DOI: https://doi.org/10.33024/hjk.v20i3.2433

			3. Meniere's Disease a. Vertigo episodik (20 menit – beberapa jam). b. Disertai tinnitus, *aural fullness* (telinga terasa penuh). c. Gangguan pendengaran sensorineural fluktuatif. d. Mual dan muntah sering muncul saat serangan. *4. Acoustic Neuroma (Vestibular Schwannoma)* a. Gangguan pendengaran unilateral progresif. b. Tinnitus pada telinga yang terkena. c. Ketidakseimbangan ringan yang memburuk perlahan. 5. Vertigo dapat muncul bila tumor menekan saraf vestibular. a. *Superior canal dehiscence* (SCD) b. Vertigo atau pusing dipicu oleh suara keras (*Tullio phenomeno*n) atau perubahan tekanan. c. Autofoni (mendengar suara diri sendiri dengan keras). d. Gangguan keseimbangan atau osilopsia (pandangan terasa bergoyang)
(Li et al., 2021) (Korea Selatan)	Meneliti karakteristik klinis pasien dengan kehilangan fungsi kanalis posterior (*loss of posterior canal*/LPC) yang mengalami pusing atau vertigo.	Penelitian ini menggunakan desain observasional retrospektif terhadap 23 pasien dengan LPC.	1. Vertigo perifer: a. *Autoimmune inner ear disease*, b. *Vestibular neuritis*, c. *Vestibular paroxysmia*, yang menunjukkan disfungsi *vestibular unilateral* atau *bilateral* tanpa gejala neurologis pusat. 2. Vertigo sentral a. *Labyrinthine infarction* dan b. *vestibular migraine*, yang melibatkan gangguan sirkulasi otak posterior atau mekanisme migrain di batang otak.
(Gerlier et al., 2022) (Prancis)	Menilai akurasi pemeriksaan HINTS dan STANDING yang dilakukan oleh dokter gawat darurat (*emergency physicians*, EPs) dalam membedakan penyebab	Penelitian ini adalah prospektif kohort diagnostik yang dilakukan di IGD rumah sakit tersier di Paris, Prancis dari Oktober 2019 hingga Januari 2021.	1. Gejala umum vertigo sentral: a. Vertigo akut dan berat, sering tanpa gejala neurologis mencolok. b. Nistagmus bidirectional atau vertikal. c. *Head impulse test* normal (tanpa saccade). d. *Test of skew positif* (deviasi vertikal). e. *Gait instability* berat. 2. Gejala vertigo perifer:

Andi Fahira Chaidir*, Achmad Harun Muchsin, Mila Habiba, Erni Pancawati, Samsi Mesi

Fakultas Kedokteran, Universitas Muslim Indonesia
Korespondensi penulis: Andi Fahira Chaidir. *Email: iraachaidir@gmail.com

DOI: https://doi.org/10.33024/hjk.v20i3.2433

	vertigo sentral (terutama stroke) dari vertigo perifer pada pasien dengan keluhan vertigo akut atau ketidakseimbangan di instalasi gawat darurat (IGD).		a. Nistagmus satu arah *(unidirectional*) yang menurun dengan fiksasi pandangan. b. *Head impulse test* positif (ada saccade refiksasi). c. Tidak ada *skew deviation*. d. Dapat disertai tinnitus atau gangguan pendengaran (tergantung etiologi).
(Koohi et al., 2023) (Italia)	Menilai ketepatan diagnosis vertigo posisi (*positional vertigo*) yang dibuat oleh dokter gawat darurat (ED *clinicians*) dibandingkan dengan spesialis vertigo akut.	Penelitian ini merupakan studi observasional prospektif terhadap pasien yang datang ke IGD dengan keluhan pusing, vertigo, kepala ringan, atau ketidakseimbangan.	1. BPPV (perifer): a. Lebih sering pada usia lanjut (rata-rata 66 tahun). b. Vertigo singkat, dipicu perubahan posisi kepala. c. Nistagmus torsional atau horizontal khas sesuai kanal yang terkena. d. Tanpa gejala neurologis atau gangguan penglihatan. 2. *Central Positional Vertigo* (sentral): a. Lebih sering pada usia muda, terutama perempuan (rerata 41 tahun). b. Dapat disertai mual hebat, muntah, dan riwayat motion sensitivity atau migrain. c. Nistagmus vertikal atau bidirectional, tidak khas kanal tertentu. d. Tidak membaik dengan manuver reposisi (seperti *Epley*).

Andi Fahira Chaidir*, Achmad Harun Muchsin, Mila Habiba, Erni Pancawati, Samsi Mesi

Fakultas Kedokteran, Universitas Muslim Indonesia
Korespondensi penulis: Andi Fahira Chaidir. *Email: iraachaidir@gmail.com

DOI: https://doi.org/10.33024/hjk.v20i3.2433

PEMBAHASAN

Analisis data menunjukkan bahwa setiap studi memiliki kecenderungan hasil yang konsisten, yaitu vertigo perifer umumnya disertai nistagmus horizontal-rotatorik yang menurun dengan fiksasi visual dan sering dipicu perubahan posisi kepala, sedangkan vertigo sentral memperlihatkan nistagmus vertikal atau multidireksional yang tidak menghilang dengan fiksasi serta disertai tanda neurologis seperti diplopia, disartria, dan ataksia. Hasil telaah juga menegaskan bahwa pemeriksaan klinis seperti HINTS dan *Dix-Hallpike* memiliki nilai diagnostik tinggi untuk membedakan kedua jenis vertigo di layanan primer.

Hasil telaah menunjukkan bahwa vertigo perifer merupakan penyebab tersering dari keluhan pusing berputar di layanan primer, sedangkan vertigo sentral lebih jarang namun memiliki konsekuensi klinis yang lebih serius karena sering berhubungan dengan stroke sirkulasi posterior atau lesi serebelum (Ardiani et al., 2024). Perbedaan mendasar antara keduanya terletak pada mekanisme patologis, karakteristik klinis, serta hasil pemeriksaan fisik dan neurologis.

Vertigo perifer umumnya timbul akibat gangguan pada telinga dalam atau saraf vestibular, seperti pada *benign paroxysmal positional vertigo* (BPPV), neuronitis vestibular, atau penyakit *Ménière* (Familah et al., 2024; Zwergal, Mantokoudis, Heg, Kerkeni, Diener, Kalla, & Tarnutzer, 2023). Gejalanya cenderung muncul mendadak, berlangsung singkat, dan sering dipicu oleh perubahan posisi kepala. Nistagmus bersifat horizontal atau rotatorik searah dan menurun saat pasien melakukan fiksasi visual. Hasil pemeriksaan *Head Impulse Test* (HIT) positif menandakan adanya defisit refleks vestibulo-okular di sisi lesi (Bouslama et al., 2023). Sebaliknya, vertigo sentral disebabkan oleh gangguan pada sistem saraf pusat terutama batang otak dan serebelum yang menimbulkan gejala lebih ringan namun persisten. Nistagmus pada vertigo sentral bersifat vertikal atau multidireksional, tidak hilang dengan fiksasi visual, dan sering disertai tanda neurologis seperti diplopia, disartria, dan ataksia (Hoshino, Fukui, Hida, & Obama, 2021). *Head impulse test* pada kondisi ini umumnya normal karena refleks vestibulo-okular tidak terganggu, sedangkan *test of skew* dan *smooth pursuit abnormal* sering ditemukan (Maarsingh & van Vugt, 2021).

Beberapa literatur juga menegaskan bahwa pemeriksaan klinis HINTS (*head impulse, nystagmus, test of skew*) dapat menjadi alat diagnostik andalan di layanan primer. Studi menunjukkan sensitivitas HINTS mencapai 94–97% dan spesifisitas hingga 95% untuk mendeteksi vertigo sentral akibat stroke batang otak, bahkan lebih tinggi dibanding MRI difusi dalam 24 jam pertama onset (Maihoub, Molnár, Tamás, & Szirmai, 2022). Hal ini menjadikan HINTS sebagai pemeriksaan yang sederhana namun sangat efektif dalam membantu dokter membedakan vertigo sentral dan perifer tanpa ketergantungan pada fasilitas pencitraan.

Selain itu, penting bagi klinisi untuk mengenali tanda bahaya (*red flags*) vertigo sentral seperti nyeri kepala hebat mendadak, gangguan koordinasi, penurunan kesadaran, atau defisit neurologis fokal (Mantokoudis, Otero-Millan, & Gold, 2022). Kesalahan diagnosis dapat berakibat fatal, karena vertigo sentral sering kali merupakan manifestasi awal stroke batang otak yang membutuhkan penanganan segera (da Costa Monsanto, Pauna, & Cureoglu, 2023).

Hasil tinjauan ini menegaskan bahwa pemeriksaan klinis sistematis dengan anamnesis terarah, observasi pola nistagmus, dan penerapan HINTS merupakan langkah diagnostik utama dalam membedakan vertigo sentral dan perifer di layanan primer (Khairani & Makmur, 2021; Rahman, Muchsin, & Rachman, 2025). Dengan pendekatan ini, akurasi diagnosis dapat meningkat, waktu rujukan dapat dipersingkat, dan risiko keterlambatan penanganan pada kasus vertigo sentral dapat diminimalkan (Pérez-Fernández & Ramos-Macías,2023).

SIMPULAN

Vertigo perifer biasanya muncul mendadak, singkat, dan disertai gangguan pendengaran, sedangkan vertigo sentral lebih menetap dan disertai tanda neurologis. Pemeriksaan HINTS efektif membedakan keduanya dan penting untuk mencegah salah diagnosis vertigo sentral yang berbahaya.

DAFTAR PUSTAKA

Ardiani, T., Yudhiono, F., Nikmawati, S. A., & Gani, S. W. (2024). Karakteristik Penderita Vertigo Perifer yang Berobat di Rumah Sakit Jala Ammari Lantamal VI Makassar Tahun 2020-2022. *Jurnal Pendidikan Tambusai*, *8*(1), 10905-10914.

Andi Fahira Chaidir*, Achmad Harun Muchsin, Mila Habiba, Erni Pancawati, Samsi Mesi

Fakultas Kedokteran, Universitas Muslim Indonesia
Korespondensi penulis: Andi Fahira Chaidir. *Email: iraachaidir@gmail.com

DOI: https://doi.org/10.33024/hjk.v20i3.2433

Bouslama, M., Kuo, C. C., Monteiro, A., Lim, J., Turner, R., Raygor, K., & Siddiqui, A. H. (2023). Mechanical thrombectomy versus medical management for acute basilar artery occlusions: A meta-analysis of randomized trials. *Interventional Neuroradiology*, 15910199231157924.

Correia, P. N., Meyer, I. A., & Odier, C. (2024). Intrinsic stenosing and occlusive pathologies of the vertebral artery: A narrative review. *Neurochirurgie*, *70*(3), 101527.

Coyle, P. K. (2021). What can we learn from sex differences in MS?. *Journal of personalized medicine*, *11*(10), 1006.

da Costa Monsanto, R., Pauna, H. F., & Cureoglu, S. (2023). The Anatomy of the vestibular system. In *Disorders of the Vestibular System: Diagnosis and Management* (pp. 1-11).

Dlugaiczyk, J., Lempert, T., Lopez-Escamez, J. A., Teggi, R., von Brevern, M., & Bisdorff, A. (2021). Recurrent vestibular symptoms not otherwise specified: clinical characteristics compared with vestibular migraine and Menière's disease. *Frontiers in neurology*, *12*, 674092.

Domínguez-Durán, E., Mármol-Szombathy, I., Palmero-Olmo, E., Nogales-Nieves, A., López-Urbano, M. J., Palomo-Sánchez, A., & Sánchez-Gómez, S. (2021). Epidemiology of balance disorders in primary care. *Acta Otorrinolaringologica (English Edition)*, *72*(1), 11-20.

Dy, J. S., & Freeman, A. M. (2025). Vertigo in Clinical Practice: Evidence-Based Diagnosis and Treatment. In *StatPearls [Internet]*. StatPearls Publishing.

Familah, A., Arifin, A. F., Muchsin, A. H., & Rachman, M. E. (2024). Karakteristik Penderita Stroke Iskemik dan Stroke Hemoragik. *Fakumi Medical Journal: Jurnal Mahasiswa Kedokteran*, *4*(6), 457-464.

Fracica, E., Hale, D., & Gold, D. R. (2022). Diagnosing and localizing the acute vestibular syndrome–beyond the HINTS exam. *Journal of the Neurological Sciences*, *442*, 120451.

Gerlier, C., Hoarau, M., Fels, A., Vitaux, H., Mousset, C., Farhat, W., & Ganansia, O. (2021). Differentiating central from peripheral causes of acute vertigo in an emergency setting with the HINTS, STANDING, and ABCD2 tests: a diagnostic cohort study. *Academic Emergency Medicine*, *28*(12), 1368-1378.

Gupta, M., Gupta, M., & Gupta, A. (2023). A clinical approach to diagnosis and management of vertigo in the emergency room setting. *APIK Journal of Internal Medicine*, *11*(4), 250-256.

Hoshino, N., Fukui, Y., Hida, K., & Obama, K. (2021). Similarities and differences between study designs in short-and long-term outcomes of laparoscopic versus open low anterior resection for rectal cancer: a systematic review and meta-analysis of randomized, case-matched, and cohort studies. *Annals of Gastroenterological Surgery*, *5*(2), 183-193.

Kesici, G. G., & Kaplan, B. (2024). A new perspective on the clinical features of vestibular migraine. *The Egyptian Journal of Otolaryngology*, *40*(1), 177.

Khairani, Y., & Makmur, T. (2021). Hubungan Antara Cedera Kepala Dan Terjadinya Vertigo Di Rsud Dr Pirngadi Medan Periode Januari-Desember 2019. *Jurnal Kedokteran Ibnu Nafis*, *10*(1), 26-32.

Koohi, N., Male, A. J., & Kaski, D. (2023). Acute positional vertigo in the emergency department—peripheral vs. central positional nystagmus. *Frontiers in Neurology*, *14*, 1266778.

Li, Z., Liu, B., Si, H., Li, K., Shen, B., Li, X., & Yang, X. (2021). Clinical characteristics of patients with dizziness/vertigo accompanied by posterior semicircular canal hypofunction. *Frontiers in medicine*, *8*, 589969.

Andi Fahira Chaidir*, Achmad Harun Muchsin, Mila Habiba, Erni Pancawati, Samsi Mesi

Fakultas Kedokteran, Universitas Muslim Indonesia
Korespondensi penulis: Andi Fahira Chaidir. *Email: iraachaidir@gmail.com

DOI: https://doi.org/10.33024/hjk.v20i3.2433

Maarsingh, O. R., & van Vugt, V. A. (2021). Ten vestibular tools for primary care. *Frontiers in neurology*, *12*, 642137.

Maihoub, S., Molnár, A., Tamás, L., & Szirmai, Á. (2022). The diagnosis of central vestibular disorders based on the complementary examination of the vestibulospinal reflex. *Journal of Otology*, *17*(1), 1-4.

Mantokoudis, G., Otero-Millan, J., & Gold, D. R. (2022). Current concepts in acute vestibular syndrome and video-oculography. *Current opinion in neurology*, *35*(1), 75-83.

Musat, G. C., Sarafoleanu, C., Preda, M. A., Tataru, C. P., Mitroi, G. G., Musat, A. A. M., & Musat, O. (2025). Utility and challenges of imaging in peripheral vestibular disorder diagnosis: A narrative review. *Diagnostics*, *15*(10), 1272.

Pérez-Fernández, N., & Ramos-Macías, A. (2023). Recent advances in the diagnosis and treatment of vestibular disorders. *Journal of Clinical Medicine*, *12*(16), 5281.

Pikatan, O., Sumada, I. K., Wiratmi, N. K. C., & Yuliani, D. (2022). Vestibular disorder approach base on international classification of vestibular disorder. *Aksona*, *2*(1), 34-39.

Rahman, A. A. A., Muchsin, A. H., & Rachman, M. E. (2025). Tinjauan Literature Review: Karakteristik Pasien Stroke Iskemik. *The Indonesian Journal of General Medicine*, *14*(3), 119-141.

Rama, Y. I. S., Ni, P. J., Triningsih, T., & Burlian, M. (2023). Analisis Pemeriksaan MRI Brain Pada Kasus Vertigo Di Instalasi Radiologi Rumah Sakit Balimed Denpasar. *Jurnal Ilmu Kesehatan Dan Gizi Учредители: Politeknik Pratama Purwokerto*, *2*(1), 59-67.

Rogers, T. S., Noel, M. A., & Garcia, B. (2023). Dizziness: evaluation and management. *American Family Physician*, *107*(5), 514-523.

Sudhakar, S. S. (2025). Etiological factors and management of vertigo-a retrospective study. *The Medical journal of Malaysia*, *80*(Suppl 1), 59-64.

Tarnutzer, A. A., & Edlow, J. A. (2023). Bedside testing in acute vestibular syndrome—evaluating HINTS plus and beyond—a critical review. *Audiology Research*, *13*(5), 670-685.

Zhao, J., Xu, Y., Chen, J., Shi, C., Liu, X., Wang, G., & Wan, Z. (2025). Progress in the Study of Diagnostic Methods for Central Acute Vestibular Syndrome of a Vascular Cause. *International Journal of General Medicine*, 5105-5113.

Zwergal, A., Mantokoudis, G., Heg, D., Kerkeni, H., Diener, S., Kalla, R., & Tarnutzer, A. A. (2023). What is the current status of primary care in the diagnosis and treatment of patients with vertigo and dizziness in Switzerland? A national survey. *Frontiers in neurology*, *14*, 1254080.

Andi Fahira Chaidir*, Achmad Harun Muchsin, Mila Habiba, Erni Pancawati, Samsi Mesi

Fakultas Kedokteran, Universitas Muslim Indonesia
Korespondensi penulis: Andi Fahira Chaidir. *Email: iraachaidir@gmail.com

DOI: https://doi.org/10.33024/hjk.v20i3.2433